



DOI: 10.3969/j.issn.2095-1264.2025.01.17
文章编号: 2095-1264(2025)01-0124-06

高级别 B 细胞淋巴瘤伴 C-myc/BCL2/BCL6 重排患者三线格菲妥单抗单药挽救治疗 1 例

姚嘉瑞, 唐乐*, 刘鹏*

(国家癌症中心/国家肿瘤临床医学研究中心/中国医学科学院北京协和医学院肿瘤医院内科抗肿瘤分子靶向药物临床研究北京市重点实验室, 北京, 100021)

摘要: **目的** 探讨格菲妥单抗用于高级别 B 细胞淋巴瘤(HGBL)后线挽救治疗的疗效和安全性。**方法** 采用病例报告结合文献分析的方法,对 1 例 55 岁女性 HGBL 伴 C-myc/BCL2/BCL6 基因重排患者接受格菲妥单抗(CD20 和 CD3 双特异性抗体)三线挽救治疗的疗效和安全性进行分析。**结果** HGBL 伴 C-myc/BCL2/BCL6 基因重排患者给予 R-CHOP-like 方案序贯 Pola-R-CHP 方案一线治疗 4 个周期后出现疾病进展;二线 R-DICE-like 方案联合塞利尼索挽救治疗未达客观缓解。基于高肿瘤负荷状态且对传统化疗反应不佳,三线选择格菲妥单抗,治疗 3 个周期后,疗效评价为部分缓解。格菲妥单抗首次给药后,患者出现高热,通过对淋巴细胞亚群及细胞因子水平的动态监测,判断为 2 级细胞因子释放综合征,给予托珠单抗干预后症状得到缓解。**结论** 对于多重耐药的 HGBL 患者,格菲妥单抗作为后线挽救治疗可能带来临床获益,但需警惕不良反应的发生,建议治疗期间实施密切监测。

关键词: 高级别 B 细胞淋巴瘤; C-myc/BCL2/BCL6 重排; 格菲妥单抗; 疗效; 安全性

中图分类号: R733.4 **文献标识码:** A

Third-line glofitamab monotherapy as salvage treatment for a patient with HGBL harboring C-myc/BCL2/BCL6 rearrangements: A case report

YAO Jiarui, TANG Le*, LIU Peng*

(Department of Medical Oncology, Beijing Key Laboratory of Clinical Study on Anticancer Molecular Targeted Drugs, National Cancer Center/Cancer Hospital, Chinese Academy of Medical Sciences & Peking Union Medical College, Beijing, 100021, China)

Abstract: Objective To evaluate the efficacy and safety of glofitamab as a later-line salvage therapy in patients with high-grade B-cell lymphoma (HGBL) harboring C-myc/BCL2/BCL6 rearrangements. **Methods** Using a case report integrated with literature analysis, we analyzed a 55-year-old female HGBL patient with C-myc/BCL2/BCL6 rearrangements who received third-line glofitamab (CD20×CD3 bispecific antibody). **Results** The patient underwent sequential frontline therapy consisting of an R-CHOP-like regimen followed by Pola-R-CHP for four cycles before developing disease progression. Second-line therapy with R-DICE-like plus selinexor failed to achieve objective response. Given high tumor burden and suboptimal response to conventional chemotherapy, glofitamab was administered as third-line therapy, achieving partial response after three treatment cycles. Following initial glofitamab infusion, grade 2 cytokine release syndrome manifested with high fever, which was managed by tocilizumab after dynamic monitoring of lymphocyte subsets and cytokine levels. **Conclusion** Glofitamab may provide clinical benefits in multi-drug resistant HGBL as a salvage therapy, but requires vigi-

作者简介:姚嘉瑞,女,主管技师,研究方向为肿瘤内科治疗相关转化医学研究。

*并列第一作者:唐乐,女,副主任护师,研究方向为肿瘤内科护理。

*通信作者:刘鹏,男,硕士,主任医师,研究方向为淋巴瘤、头颈肿瘤等恶性肿瘤的内科治疗。

lant adverse event monitoring with intensive clinical surveillance.

Keywords: High-grade B-cell lymphoma; C-myc/BCL/BCL6 rearrangements; Glofitamab; Efficacy; Safety

0 前言

高级别 B 细胞淋巴瘤 (high-grade B-cell lymphoma, HGBL) 是一种具有侵袭性的高度异质性淋巴瘤^[1]。当同时伴有 C-myc/BCL2/BCL6 三重基因重排时, 该类 HGBL 被称为三打击淋巴瘤 (triple hit lymphoma, THL)。临床研究显示, THL 患者即便采用 DA-EPOCH-R 等大剂量治疗方案进行一线治疗, 其远期预后仍不理想; 而对于出现初始治疗耐药或治疗后早期复发的患者, 其预后更差^[2-4]。对于经二线及以上治疗后仍未获得完全缓解 (complete response, CR) 的难治性患者, 探索新的有效治疗策略以改善生存质量、延长生存期, 并最终实现疾病治愈, 已成为临床亟待解决的问题。在这种背景下, CD20 和 CD3 双特异性抗体格菲妥单抗成为嵌合抗原受体 T 细胞 (chimeric antigen receptor T, CAR-T) 疗法之外一种新的免疫治疗手段, 可通过激活患者自身免疫系统来对抗肿瘤细胞, 展现出显著的临床治疗潜力^[5-7]。

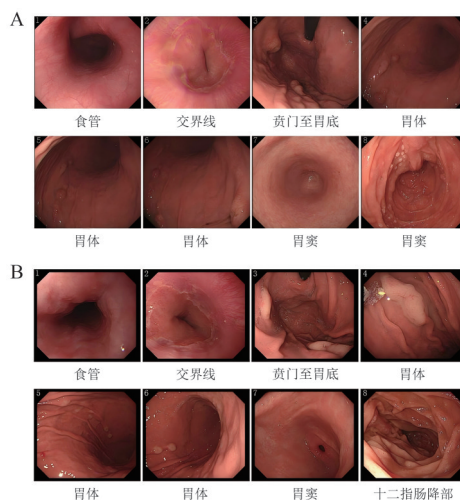
本文报道 1 例 THL 患者在标准治疗失败后, 因存在胃肠道受累, 不适合接受高剂量化疗, 且在常规治疗效果不佳的情况下, 采用格菲妥单抗单药三线挽救治疗成功的案例。希望通过该病例的经验分享, 为 HGBL 患者个体化治疗方案的选择提供参考依据。

1 病历资料

患者, 女, 55 岁, 既往有幽门螺杆菌 (*Helicobacter pylori*, HP) 感染史。患者于 2023 年 5 月出现左下肢疼痛, 近髌关节处疼痛明显, 未予诊治。2023 年 9 月, 患者疼痛进一步加重, 并出现左臀部外上区皮肤红肿疼痛及盗汗, 1 个月内体重减轻 3 kg, 无发热。外院行左腹股沟淋巴结穿刺, 病理结果显示, 倾向恶性淋巴瘤, 考虑弥漫性侵袭性 B 细胞淋巴瘤伴大片坏死, 符合非特指型弥漫大 B 细胞淋巴瘤 (diffuse large B cell lymphoma, DLBCL), 生发中心起源可能性大, 形态学不完全排除 HGBL 可能。2023 年 10 月 7 日, 患者于外院行正电子发射计算机断层显像 (positron emission tomography-computed tomography, PET-CT) 检查, 诊断结果显示, 胃壁、十

二指肠受累, 全身多发淋巴结受累及骨受累, 左侧腰大肌旁软组织受累。

2023 年 10 月 13 日, 患者于中国医学科学院肿瘤医院就诊, 病理会诊结果显示, AE1/AE3(-)、CD3(-)、CD5(-)、CD20(+++)、CD79a(+++)、BCL2(+)、BCL6(++）、CD10(+++)、CD21(-)、CD23(-)、Ki-67 显色不理想、CyclinD1(-)、C-myc (70%+)、MUM1(-)、CD30(-)、CD38(+)、原位杂交 EBER(-), 支持大 B 细胞淋巴瘤。2023 年 10 月 17 日, 行胃镜检查, 结果显示, 胃底及胃体可见散在结节样病变, 表面破溃、糜烂, 警惕为淋巴瘤; 胃窦部黏膜充血、粗糙, 幽门充血、水肿; HP(+++); 十二指肠降部可见散在息肉样改变。胃大弯侧活检病理显示恶性肿瘤, 首先考虑为淋巴瘤。十二指肠息肉活检病理显示, 黏膜组织内见增生的小淋巴细胞浸润, 伴挤压, 与胃活检肿瘤细胞形态有差异, 不排除淋巴小结 (图 1)。



注: (A) 治疗前; (B) Pola-R-CHP 方案治疗 1 个周期 (一线治疗 2 个周期) 后。治疗前后对比显示胃底及胃体散在结节样病变好转。

Note: (A) Before treatment; (B) After two cycles of treatment. Imaging before and after treatment shows scattered nodular lesions in the gastric fundus and body, suggesting residual lesions with local improvement.

图 1 治疗前和 Pola-R-CHP 方案治疗 1 个周期 (一线治疗 2 个周期) 后的胃镜对比

Fig. 1 Gastroscopic comparison before treatment and after 1 cycle of Pola-R-CHP regimen (2 cycles of first-line treatment)

结合患者病史、PET-CT 检查及病理结果, 诊断为侵袭性 B 细胞淋巴瘤, DLBCL 可能性大。患者全身多发淋巴结受累, 且累及胃、骨、软组织等多个结

外器官,临床分期为IV期。患者一般情况尚可,美国东部肿瘤协作组(Eastern Cooperative Oncology Group, ECOG)体力状况评分1分,乳酸脱氢酶(lactate dehydrogenase, LDH)为 $536.8\text{ U}\cdot\text{L}^{-1}$,国际预后指数(international prognostic index, IPI)评分为3分,属中高危类型。

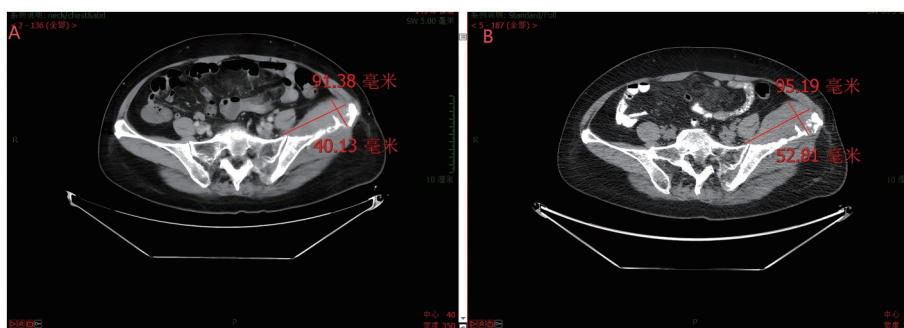
患者心功能未见明确异常,但肿瘤负荷大并存在胃部受累,胃表面存在溃疡、糜烂灶,不宜应用激素。2023年10月25日,给予患者R-CHOP-like方案(利妥昔单抗 $375\text{ mg}\cdot\text{m}^{-2}\text{ d0}$ +环磷酰胺 $750\text{ mg}\cdot\text{m}^{-2}\text{ d1}$ +多柔比星脂质体 $30\text{ mg}\cdot\text{m}^{-2}\text{ d1}$ +长春新碱 $1.4\text{ mg}\cdot\text{m}^{-2}\text{ d1}$, q21d)化疗1个周期。化疗后,患者左下肢疼痛缓解,左臀部包块较前缩小、变软,但仍有间断发作的腰椎疼痛,并出现II级骨髓抑制、II级转氨酶升高不良反应。2023年10月31日至11月14日,给予患者四联抗HP治疗。

2023年10月26日进一步进行免疫组化检测,结果显示,P53(40%+)、PD-L1(22C3)(CPS=0)、PD-L1(22C3Neg)(-)、Pax-5(2+)、Ki-67(90%+)、CD5(-)、CD19(3+)。荧光原位杂交技术(fluorescence in situ hybridization, FISH)检测结果显示,伴有C-

myc/BCL2/BCL6染色体重排。基因突变结果显示,BCL2基因2号外显子突变,TP53基因8号外显子突变,EP800基因5号外显子突变,PTEN基因缺失;未检测到BCL6、MYC、EZH2、MYD88、CD79B、NOTCH1和NOTCH2基因突变。根据以上检测结果诊断为THL。

鉴于患者存在胃部受累,且胃表面存在溃疡、糜烂灶,暂不予以激素治疗。与患者及家属充分沟通后,于2023年11月14日至12月29日给予患者Pola-R-CHP方案(利妥昔单抗 $375\text{ mg}\cdot\text{m}^{-2}\text{ d1}$ +环磷酰胺 $750\text{ mg}\cdot\text{m}^{-2}\text{ d2}$ +多柔比星脂质体 $35\text{ mg}\cdot\text{m}^{-2}\text{ d2}$ +维泊妥珠单抗 $1.8\text{ mg}\cdot\text{m}^{-2}\text{ d2}$ +泼尼松片 $50\text{ mg}\text{ d1}\sim\text{d7}$)化疗3个周期。

2023年11月30日,Pola-R-CHP方案给药1个周期(一线治疗2个周期)后复查CT,疗效评价为部分缓解(partial response, PR)。同时复查胃镜显示,胃底及胃体散在结节样病变,考虑病变残留,局部好转(图1)。2024年1月6日,Pola-R-CHP方案给药3个周期(一线治疗4个周期)后,复查PET-CT(图2),Deauville评分为5分,疗效评价为疾病进展(progressive disease, PD)。



注:(A)治疗前;(B)Pola-R-CHP方案给药3个周期(一线治疗4个周期)后,左侧髂骨软组织肿物较前增大,疗效评价为PD。

Note: (A) Before treatment; (B) After 3 cycles of Pola-R-CHP regimen (4 cycles of first-line treatment). The soft tissue mass in the left iliac bone has increased in size compared to previous imaging, indicating disease progression.

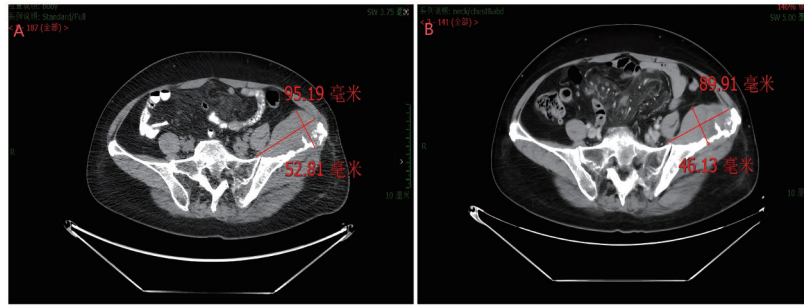
图2 治疗前及Pola-R-CHP方案给药3个周期(一线治疗4个周期)后CT对比(左侧髂骨软组织肿物)

Fig. 2 CT images (left iliac soft tissue mass) before treatment and after 3 cycles of Pola-R-CHP regimen administration (4 cycles of first-line treatment)

2024年1月19日至2月27日,给予患者R-DICE-like方案(利妥昔单抗 $375\text{ mg}\cdot\text{m}^{-2}\text{ d0}$ +异环磷酰胺 $5\text{ g}\cdot\text{m}^{-2}\text{ d2}$ +顺铂 $75\text{ mg}\cdot\text{m}^{-2}\text{ d2}$ +依托泊苷 $100\text{ mg}\cdot\text{m}^{-2}\text{ d1}\sim\text{d3}$ +地塞米松 $20\text{ mg}\text{ d1}\sim\text{d4}$ +塞利尼索 $40\text{ mg}\text{ d1, d8, d15}$ +西达本胺 $20\text{ mg}\text{ BiW2}$ +甲氨蝶呤 $25\text{ mg}\text{ d1, d8, d15}$ +地塞米松 $20\text{ mg}\text{ d11}\sim\text{d14}$)二线治疗2个周期。治疗1个周期后,患者出现II级血小

板减少,经皮下注射促血小板生成素、口服海曲泊帕后血小板恢复正常。2个周期后,复查CT(图3),疗效评价为疾病稳定(stable disease, SD)。

经淋巴瘤多学科会诊并结合患者治疗意愿,于2024年3月19日给予三线格菲妥单抗单药治疗。由于奥妥珠单抗预处理后出现非预期的重度骨髓抑制,于2024年4月1日和4月8日行格菲妥单抗单



注：(A)治疗前；(B)改良R-DICE方案二线治疗2个周期后，左侧髂骨软组织肿物较前缩小，疗效评价为SD。

Note: (A) Before treatment; (B) After two cycles of second-line treatment with the modified R-DICE regimen. The soft tissue mass in the left iliac bone has decreased in size compared to previous imaging, indicating stable disease.

图3 改良R-DICE方案二线治疗前后CT对比情况(左侧髂骨可见软组织肿物)

Fig. 3 CT images (left iliac soft tissue mass) before treatment and after second-line treatment with the modified R-DICE regimen

药(第1周期第8天1.5 mg,第1周期第15天8 mg)治疗。

患者第1周期第8天使用格菲妥单抗治疗2 d后出现持续高热伴轻度活动后呼吸困难。多重细胞因子检测显示,白细胞介素6(interleukin-6, IL-6)、IL-10较基线升高超过10倍,γ干扰素(interferon-γ, IFN-γ)也显著升高。判断为Ⅱ级细胞因子释放综合征(cytokine release syndrome, CRS),予以托珠单抗(IL-6抑制剂)8 mg·kg⁻¹静脉滴注后体温逐渐平稳。患者第1周期第15天使用格菲妥单抗治疗后再次出现体温升高,经对症治疗后体温恢复正常(图4)。

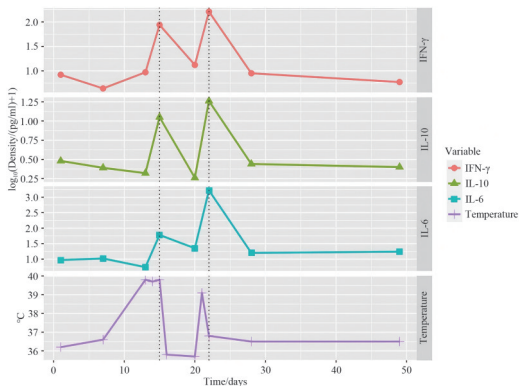


图4 格菲妥单抗三线治疗后细胞因子和体温波动

Fig. 4 Fluctuations in cytokine levels and body temperature following third-line treatment with glofitamab

2024年4月15日,进行第2周期格菲妥单抗治疗(25 mg, d1)。第2周期治疗结束后,外院CT评价疗效为PR。2024年5月7日和5月27日行第3、4周期格菲妥单抗治疗(30 mg, d1)。治疗结束后查体,左臀肿物较前明显缩小,且疼痛缓解,体重增加。

截至2024年6月,通过电话随访反馈,复查PET-CT显示部分病灶较前缩小。

在患者接受三线格菲妥单抗挽救治疗期间,采用流式细胞术动态监测患者外周血淋巴细胞亚群,结果显示,格菲妥单抗治疗后,外周血中CD8+ T细胞、CD3+HLA-DR+ T细胞及CD8+HLA-DR+ T细胞比例均呈现上升趋势(图5)。

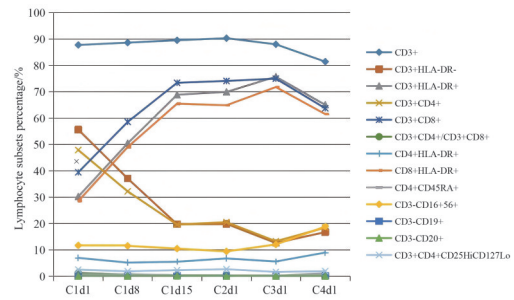


图5 淋巴细胞亚群百分比的动态变化

Fig. 5 Dynamic trends in lymphocyte subsets percentage

2 讨论

有研究显示,高危DLBCL和伴MYC和BCL2重排的高级别B细胞淋巴瘤[即双打击淋巴瘤(double hit lymphomas, DHL)/THL患者接受R-CHOP标准方案一线治疗的预后一般较差^[8-9],其中DHL/THL患者的3年总生存率不足30%^[10],尽管DA-EPOCH-R等大剂量方案可提高患者的近期缓解率并可能延长总生存期(overall survival, OS)^[11-12],但仍有超过半数的DHL/THL患者一线治疗后出现SD^[13]。本例患者采用R-CHOP-like方案治疗后,存在骨髓抑制等不良反应,耐受性较差。更改为Pola-R-CHP方案后,疗效为PR,且不良反应可耐受。

针对复发或难治性的 B 细胞淋巴瘤,目前尚无确定的标准三线治疗方案,相关指南推荐的方案主要为挽救化疗、造血干细胞移植(以异基因移植为主)和 CAR-T 疗法^[14],但以上方案各有局限性。挽救化疗一般存在疗效差、不良反应发生率高的问题,而且老年体弱患者无法耐受^[15-17]。造血干细胞移植适用人群及最终能成功使用的人群较少,且复发率及死亡率较高^[18-19]。CAR-T 细胞生产制备周期长,一般需要等待 17~54 d,30% 的患者输注前需停止试验,不适用于疾病快速进展的患者,且成本较高^[20-21],目前仅 40% 的患者治疗后能保持长期缓解^[22-26]。即使相关研究显示,CAR-T 疗法治疗复发或难治性 DLBCL 的长期生存优于双特异性抗体,但与双特异性抗体相比,CAR-T 疗法可导致更高的 ≥ 3 级不良反应发生率^[27]。

格菲妥单抗是靶向 CD20 和 CD3 的双特异性单克隆抗体。通过与 B 细胞上的 CD20 和 T 细胞上的 CD3 同时结合,介导免疫突触形成,加快 T 细胞活化和增殖,促使细胞因子分泌和细胞溶解蛋白释放,导致表达 CD20 的 B 细胞溶解。在格菲妥单抗治疗开始前 7 d,使用奥妥珠单抗预处理可降低不良反应,还可消耗外周血和淋巴组织中的 B 细胞,并减少外周血中 T 细胞的激活和细胞因子释放,从而降低 CRS 的发生风险,提高格菲妥单抗使用的安全性^[5,28]。化疗会导致 T 细胞数量显著减少^[29],格菲妥单抗可以诱导预先存在于肿瘤内的固有 T 细胞扩增且不受 CD20 表达水平的影响,即使 T 细胞数量很少,也可通过扩增发挥其抗肿瘤活性^[28,30]。同时,格菲妥单抗还可与残留的 CD20 单抗竞争性结合肿瘤细胞。格菲妥单抗单药三线治疗 DLBCL 的 CR 率高达 40%,达到 CR 的中位时间仅 42 d,且可实现长期缓解;治疗结束时达到 CR 的患者 18 个月无进展生存率和 OS 率分别为 66.6% 和 80.7%^[4,31],在国际指南中被推荐用于复发或难治性淋巴瘤^[32-34]。

CRS 是指在靶向杀灭肿瘤细胞的过程中,T 细胞及单核巨噬细胞系统活化,释放大量细胞因子,从而诱发的全身性炎症反应。CRS 患者血清 IL-6、IL-10 和 IFN- γ 水平均升高^[35]。本例患者在接受双特异性抗体治疗后,血清 IL-6、IL-10、IFN- γ 水平均明显上升,且体温升高发生在细胞因子升高之前,对以后采用双特异性抗体治疗患者的 CRS 反应可能会有一定的预判作用。

既往研究显示,淋巴细胞亚群水平监测在淋巴瘤患者的治疗中发挥着重要作用,淋巴细胞减少预

示预后不良^[36]。本例患者的淋巴细胞亚群监测结果显示,格菲妥单抗挽救治疗后,CD8+ T 细胞、CD3+HLA-DR+ T 细胞和 CD8+HLA-DR+ T 细胞比例均上升,分析其原因,可能与格菲妥单抗激活 T 细胞,活化的 T 细胞通过与药物结合增强抗肿瘤效应有关。未来,动态监测外周血淋巴细胞水平有可能作为双特异性抗体的疗效监测指标。

综上所述,针对肿瘤负荷大、恶性程度高且一般状况较差的 HGBL 患者群体,格菲妥单抗新型治疗方案可提供新的治疗契机,有望改善患者预后。但治疗过程中需高度重视治疗相关不良反应的监测与管理,通过早期识别、及时干预及规范化的不良反应处理策略,最大限度地保障患者的治疗获益。

参考文献

- [1] ALAGGIO R, AMADOR C, ANAGNOSTOPOULOS I, et al. The 5th edition of the World Health Organization classification of haematolymphoid tumours: lymphoid neoplasms [J]. *Leukemia*, 2022, 36(7): 1720-1748. DOI: 10.1038/s41375-022-01620-2.
- [2] BACHANOVA V, PERALES M A, ABRAMSON J S. Modern management of relapsed and refractory aggressive B-cell lymphoma: a perspective on the current treatment landscape and patient selection for CAR T-cell therapy [J]. *Blood Rev*, 2020, 40: 100640. DOI: 10.1016/j.blre.2019.100640.
- [3] SCOTT D W, KING R L, STAIGER A M, et al. High-grade B-cell lymphoma with *MYC* and *BCL2* and/or *BCL6* rearrangements with diffuse large B-cell lymphoma morphology [J]. *Blood*, 2018, 131(18): 2060-2064. DOI: 10.1182/blood-2017-12-820605.
- [4] HE M Y, KRIDEL R. Treatment resistance in diffuse large B-cell lymphoma [J]. *Leukemia*, 2021, 35(8): 2151-2165. DOI: 10.1038/s41375-021-01285-3.
- [5] DICKINSON M J, CARLO-STELLA C, MORSCHHAUSER F, et al. Glofitamab for relapsed or refractory diffuse large B-cell lymphoma [J]. *N Engl J Med*, 2022, 387(24): 2220-2231. DOI: 10.1056/NEJMoa2206913.
- [6] SHIRLEY M. Glofitamab: first approval [J]. *Drugs*, 2023, 83(10): 935-941. DOI: 10.1007/s40265-023-01894-5.
- [7] SONG Y Q, ZHANG H L, HUANG H Q, et al. Glofitamab monotherapy induces high complete response rates and manageable safety in Chinese patients with heavily pretreated relapsed or refractory diffuse large B-cell lymphoma [J]. *Haematologica*, 2024, 109(4): 1269-1273. DOI: 10.3324/haematol.2023.283802.
- [8] LANDSBURG D J, FALKIEWICZ M K, MALY J, et al. Outcomes of patients with double-hit lymphoma who achieve first complete remission [J]. *J Clin Oncol*, 2017, 35(20): 2260-2267. DOI: 10.1200/JCO.2017.72.2157.
- [9] PETRICH A M, GANDHI M, JOVANOVIĆ B, et al. Impact of induction regimen and stem cell transplantation on outcomes in double-hit lymphoma: a multicenter retrospective analysis [J]. *Blood*, 2014, 124(15): 2354-2361. DOI: 10.1182/blood-2014-05-578963.
- [10] ZHANG J J, WENG Z P, HUANG Y H, et al. High-grade B-cell lymphoma with *MYC*, *BCL2*, and/or *BCL6* translocations/rearrangements: clinicopathologic features of 51 cases in a single

- institution of South China [J]. *Am J Surg Pathol*, 2020, 44(12): 1602–1611. DOI: 10.1097/PAS.0000000000001577.
- [11] DUNLEAVY K, FANALE M A, ABRAMSON J S, et al. Dose-adjusted EPOCH-R (etoposide, prednisone, vincristine, cyclophosphamide, doxorubicin, and rituximab) in untreated aggressive diffuse large B-cell lymphoma with MYC rearrangement: a prospective, multicentre, single-arm phase 2 study [J]. *Lancet Haematol*, 2018, 5(12): e609–e617. DOI: 10.1016/S2352-3026(18)30177-7.
- [12] GOYAL G, MAGNUSSON T, WANG X L, et al. Modern, real-world patterns of care and clinical outcomes among patients with newly diagnosed diffuse large B-cell lymphoma with or without double/triple-hit status in the United States [J]. *Haematologica*, 2023, 108(4): 1190–1195. DOI: 10.3324/haematol.2022.281461.
- [13] ATALLAH-YUNES S A, REES M J, WITZIG T E, et al. CODOX-M/VAC-R versus DA-EPOCH-R in double-hit/triple-hit lymphoma patients aged 60 years or under [J]. *Haematologica*, 2025, 110(2): 448–456. DOI: 10.3324/haematol.2024.286168.
- [14] 石远凯, 秦燕, 陈海珠, 等. 中国淋巴瘤治疗指南(2023年版) [J]. *中国肿瘤临床与康复*. 20; 30(1): 2–39. DOI: 10.13455/j.cnki.cjcor.113494-20230118-0032
- [15] WEIS T M, MARINI B L, NACHAR V R, et al. Impact of a vincristine dose cap on the incidence of neuropathies with DA-EPOCH-R for the treatment of aggressive lymphomas [J]. *Leuk Lymphoma*, 2020, 61(5): 1126–1132. DOI: 10.1080/10428194.2019.1703969.
- [16] PASVOLSKY O, ROZENTAL A, RAANANI P, et al. R-CHOP compared to R-CHOP + X for newly diagnosed diffuse large B-cell lymphoma: a systematic review and meta-analysis [J]. *Acta Oncol*, 2021, 60(6): 744–749. DOI: 10.1080/0284186X.2021.1898048.
- [17] 李巧俾, 邹立群. 老年弥漫大B细胞淋巴瘤的分层治疗策略[J]. *国际肿瘤学杂志*, 2021, 48(5): 317–320. DOI: 10.3760/cma.j.cn371439-20200814-00061.
- [18] VIC S, LEMOINE J, ARMAND P, et al. Transplant-ineligible but chimeric antigen receptor T-cells eligible: a real and relevant population [J]. *Eur J Cancer*, 2022, 175: 246–253. DOI: 10.1016/j.ejca.2022.08.019.
- [19] GISSELBRECHT C, GLASS B, MOUNIER N, et al. Salvage regimens with autologous transplantation for relapsed large B-cell lymphoma in the rituximab era [J]. *J Clin Oncol*, 2010, 28(27): 4184–4190. DOI: 10.1200/JCO.2010.28.1618.
- [20] SAWALHA Y, MADDOCKS K. Novel treatments in B cell non-Hodgkin's lymphomas [J]. *BMJ*, 2022, 377: e063439. DOI: 10.1136/bmj-2020-063439.
- [21] SCHUSTER S J, BISHOP M R, TAM C S, et al. Tisagenlecleucel in adult relapsed or refractory diffuse large B-cell lymphoma [J]. *N Engl J Med*, 2019, 380(1): 45–56. DOI: 10.1056/NEJMoa1804980.
- [22] NEELAPU S S, JACOBSON C A, GHOBADI A, et al. Five-year follow-up of ZUMA-1 supports the curative potential of axicabtagene ciloleucel in refractory large B-cell lymphoma [J]. *Blood*, 2023, 141(19): 2307–2315. DOI: 10.1182/blood.2022018893.
- [23] DEPII S, DUCHATEAU P, GRUPP S A, et al. ‘off-the-shelf’ allogeneic CAR T cells: development and challenges [J]. *Nat Rev Drug Discov*, 2020, 19(3): 185–199. DOI: 10.1038/s41573-019-0051-2.
- [24] NASTOUPIL L J, JAIN M D, FENG L, et al. Standard-of-care axicabtagene ciloleucel for relapsed or refractory large B-cell lymphoma: results from the US lymphoma CAR T consortium [J]. *J Clin Oncol*, 2020, 38(27): 3119–3128. DOI: 10.1200/JCO.19.02104.
- [25] HERNANDEZ I, PRASAD V, GELLAD W F. Total costs of chimeric antigen receptor T-cell immunotherapy [J]. *JAMA Oncol*, 2018, 4(7): 994–996. DOI: 10.1001/jamaoncol.2018.0977.
- [26] ZURKO J, RAMDIAL J, SHADMAN M, et al. Allogeneic transplant following CAR T-cell therapy for large B-cell lymphoma [J]. *Haematologica*, 2023, 108(1): 98–109. DOI: 10.3324/haematol.2022.281242.
- [27] KIM J, CHO J, LEE M H, et al. CAR T cells vs bispecific antibody as third- or later-line large B-cell lymphoma therapy: a meta-analysis [J]. *Blood*, 2024, 144(6): 629–638. DOI: 10.1182/blood.2023023419.
- [28] BACAC M, COLOMBETTI S, HERTER S, et al. CD20-TCB with obinutuzumab pretreatment as next-generation treatment of hematologic malignancies [J]. *Clin Cancer Res*, 2018, 24(19): 4785–4797. DOI: 10.1158/1078-0432.CCR-18-0455.
- [29] HOU H Y, LUO Y, TANG G X, et al. Dynamic changes in peripheral blood lymphocyte subset counts and functions in patients with diffuse large B cell lymphoma during chemotherapy [J]. *Cancer Cell Int*, 2021, 21(1): 282. DOI: 10.1186/s12935-021-01978-w.
- [30] CREMASCO F, MENIETTI E, SPEZIALE D, et al. Cross-linking of T cell to B cell lymphoma by the T cell bispecific antibody CD20-TCB induces IFN γ /CXCL10-dependent peripheral T cell recruitment in humanized murine model [J]. *PLoS One*, 2021, 16(1): e0241091. DOI: 10.1371/journal.pone.0241091.
- [31] DICKINSON M, CARLO-STELLA C, MORSCHHAUSER F, et al. Glofitamab monotherapy in patients with relapsed/refractory large B-cell lymphoma: extended follow-up and landmark analyses from a pivotal phase II study [J]. *Hematol Oncol*, 20; 41(S2): 144–146. DOI: 10.1002/hon.3163_95
- [32] Glofitamab for treating relapsed or refractory diffuse large B-cell lymphoma after 2 or more systemic treatments | guidance [S/OL] NICE. October 17, 20. Accessed May 17, 2024. <https://www.nice.org.uk/guidance/ta927/chapter/1-Recommendations>
- [33] National Comprehensive Cancer Network-Home [S/OL]. Accessed May 17, 2024. <https://www.nccn.org/home>
- [34] ZELENETZ A D, GORDON L I, ABRAMSON J S, et al. NCCN Guidelines Insights: B-Cell Lymphomas, Version 6.20. [S/OL] *J Natl Compr Canc Netw*. 20;21(11):1118–1131. DOI: 10.6004/jncn.20.0057.
- [35] MORRIS E C, NEELAPU S S, GIAVRIDIS T, et al. Cytokine release syndrome and associated neurotoxicity in cancer immunotherapy [J]. *Nat Rev Immunol*, 2022, 22(2): 85–96. DOI: 10.1038/s41577-021-00547-6.
- [36] 王彩燕, 刘龙, 余星星, 等. 弥漫大B细胞淋巴瘤患者外周血T淋巴细胞亚群变化及其临床意义[J]. *白血病·淋巴瘤*, 2023, 32(10): 583–589. DOI: 10.3760/cma.j.cn115356-20230408-00087.

校稿:董珊珊 李征

本文引用格式: 姚嘉瑞, 唐乐, 刘鹏. 高级别B细胞淋巴瘤伴C-myc/BCL2/BCL6重排患者三线格非妥单抗单药挽救治疗1例[J]. *肿瘤药学*, 2025, 15(1): 124–129. DOI: 10.3969/j.issn.2095-1264.2025.01.17.

Cite this article as: YAO Jiarui, TANG Le, LIU Peng. Third-line glofitamab monotherapy as salvage treatment for a patient with HGBL harboring C-myc/BCL2/BCL6 rearrangements: A case report[J]. *Anti-tumor Pharmacy*, 2025, 15(1): 124–129. DOI: 10.3969/j.issn.2095-1264.2025.01.17.